Occulo-zerebrale Toxoplasmose nach allogener Stammzelltransplantation

Autoren: Dr. S. Mousset, Dr. G. Bug, PD Dr. S. Klein, PD Dr. H. Martin

Korrespondenzadresse:
Dr. Sabine Mousset
Medizinische Klinik II
Klinikum der Johann Wolfgang Goethe-Universität
60590 Frankfurt am Main
e-mail: sabine.mousset@kgu.de

Anamnese:

Eine 59-jährige Patientin stellte sich im November 2003 in der Knochenmarktransplantations-Ambulanz vor mit Kopfschmerzen seit mehreren Tagen sowie einer Visusminderung. Sie hatte weiterhin den Eindruck, dass in ihrem Gesichtsfeld links „etwas vorbei laufe“. Die klinische Untersuchung war bis auf eine leichte Anisokorie unauffällig. In den laborchemischen Untersuchungen fand sich ein leicht erhöhtes CRP (3,2 mg/dl), im Differentialblutbild zeigte sich eine leichte Leukopenie (3.010/µl) mit einer deutlichen Lymphopenie (500/µl).

Es wurde ein ophthalmologisches Konsil durchgeführt. In der Augenhintergrundspiegelung zeigte sich links eine intraretinale Blutung mit Leukozyteninfiltration, es wurde die Verdachtsdiagnose eines Fundus leukaemicus geäußert. Ein hinzugezogener Neurologe erhob keine weiteren pathologischen Befunde in der klinischen Untersuchung, empfahl jedoch die Durchführung einer Kernspintomographie des Schädels.

Vorgeschichte:

Bei der Patientin wurde im Februar 2002 eine akute myeloische Leukämie (FAB M5, Karyotyp 46 XX) diagnostiziert. Nach der Induktions-Chemotherapie nach dem SHG-Hannover 98-Protokoll (zwei Zyklen IVA) erreichte sie eine erste komplette Remission. Zur Konsolidation wurde ein Zyklus Mittelhochdosis-AraC/Daunorubicin sowie eine autologe Stammzelltransplantation nach einer Konditionierung mit Treosulfan und Melphalan durchgeführt.

Im Februar 2003 wurde das Rezidiv der Erkrankung festgestellt. Es wurde eine Reinduktion mit einem Zyklus MTC (Mitoxanthrone, Topotecan und Hochdosis-AraC) gegeben. Bei fehlendem Ansprechen erfolgte die Remissionsinduktion mittels Hochdosis-Melphalan mit anschließendem Stammzellrescue.

Im Mai 2003 erhielt die Patientin in zweiter kompletter Remission der AML eine Stammzelltransplantation von einem HLA-identen Fremdspender. Die Konditionierung erfolgte dosis-reduziert mit einer Ganzkörperbestrahlung (8 Gy) und Fludarabin (150 mg/m²). Zur GvHD-Prophylaxe wurden Anti-Thymozyten-Globulin, Cyclosporin A und Methotrexat verwendet. An Tag +23 entwickelte die Patientin eine Graft-versus-Host-Erkrankung des Darms und der Haut (Gesamtgrad III), welche auf eine Therapie mit Steroiden (Prednison 2 mg/kg = 140 mg/d) gut ansprach. Die Patientin konnte mit einer reduzierten Prednison-Dosis (30 mg/d) beschwerdefrei entlassen werden.

Diagnose:

In der Kernspintomographie des Schädels ließen sich zwei Herde (rechts temporal und rechts occipital) mit deutlicher Schrankenstörung und perifokalem Umgebungsödem nachweisen.

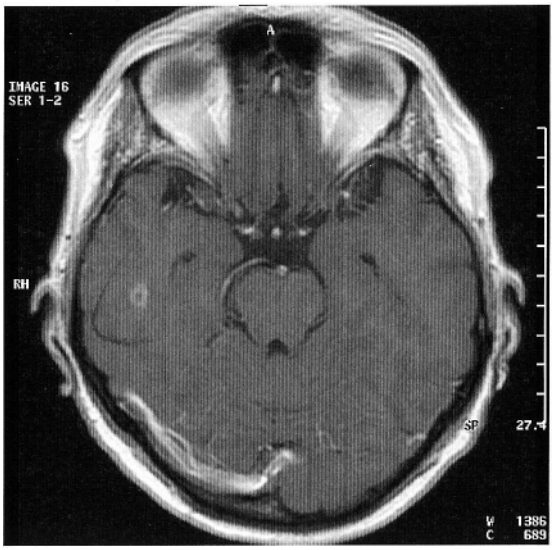

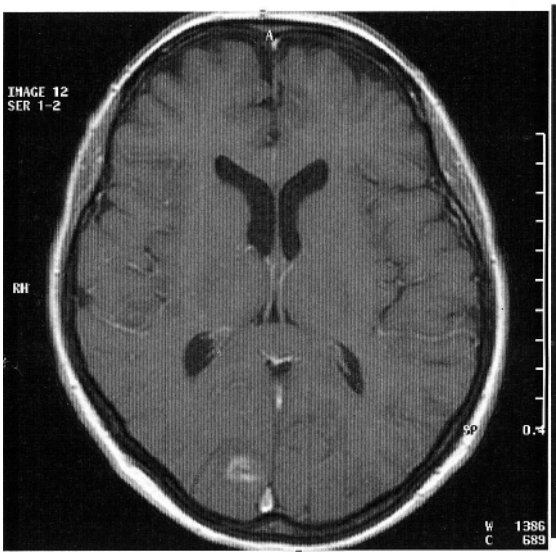

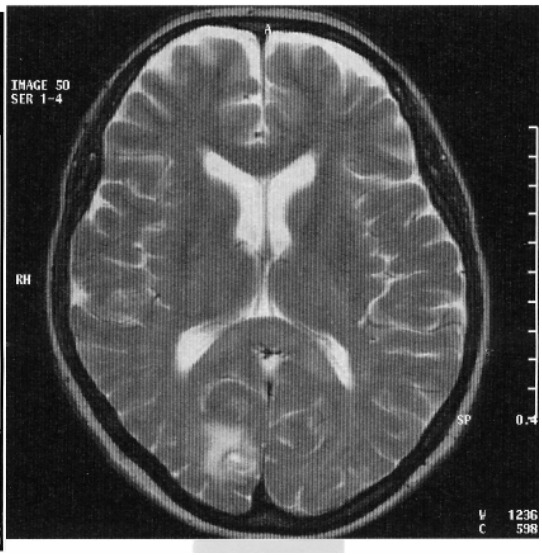

Abb. 1 und 2: Zwei ringförmig Kontrastmittel-anreichernde Herde rechts occipital und rechts temporal in T1-Gewichtung (Abb. 1) und das perifokale Ödem des Herdes rechts occipital in T2-Gewichtung (Abb. 2).

In einer erneut durchgeführten ophthalmologischen Untersuchung wurden parapapillär große Retinitis-Infiltrate beschrieben und bereits die klinische Diagnose einer Toxoplasmose-Chorioretinitis gestellt. Diese Diagnose wurde mittels einer PCR aus dem Kammerwasser bestätigt.

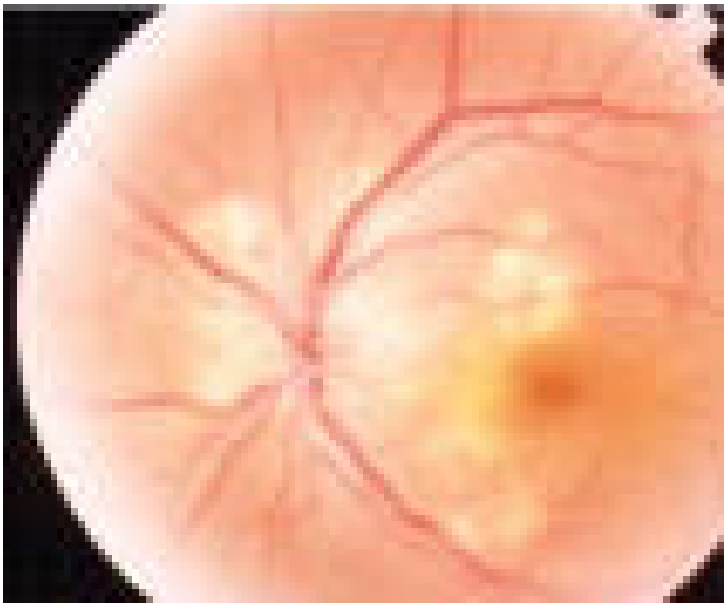

Abb.3: Typisches Bild einer Toxoplasmose-Chorioretinits (Danke an PD Dr. Brodt)

<u>Verlauf:</u>

Unmittelbar nach der klinischen Verdachtsdiagnose einer occulo-zerebralen Toxoplasmose wurde eine empirische Therapie mit Pyrimethamin (Daraprim® 50 mg/d) und Sulfadiazin (4g/d) unter Folsäure-Substitution (15 mg/d) begonnen. Parallel wurde aufgrund der Chorioretinitis eine kurzzeitige Therapie mit systemischen Steroiden (Decortin® 100 mg/d, rasch ausschleichend) und verschiedenen lokalen Therapeutika (Boroscopol AT, Dexamethason-AT und Infla-forte AT) durchgeführt.

Hierunter besserten sich die klinischen Symptome rasch. In einer Kontroll-Kernspintomographie 4 Wochen später waren die beiden intrazerebralen Herde deutlich größenregredient, nach 9 Monaten der Therapie waren keine Läsionen mehr nachweisbar.

Die Therapie wurde nach einem Jahr abgesetzt. In einer Verlaufskontrolle vier Wochen nach Absetzen der Therapie fand sich ein minimaler Herd mit Kontrastmittel-Anreicherung links parietal. Bei Verdacht auf eine Reaktivierung der Toxoplasmose wurde die Therapie mit

Daraprim und Sulfadiazin wieder angesetzt. Vier Wochen später war der beschriebene Herd bereits nicht mehr nachweisbar.

Kommentar (PD Dr. A. Böhme)

In einer großen retrospektiven Auswertung des EBMT (Martino et al, CID 2000) wurden 39 Fälle von Toxoplasmose nach insgesamt 4231 allogenen Transplantationen analysiert. 94% der betroffenen Patienten waren seropositiv vor der Transplantation, 73% litten an einer akuten GvHD und ebenfalls 73% erhielten keine adäquate Prophylaxe. Die am häufigsten befallenen Organe waren ZNS, Lunge und Retina, die Mortalität lag bei 66%. Eine kürzlich veröffentlichte Studie zum PCR-Monitoring von *Toxoplasma gondii* nach allogener Stammzelltransplantation (Martino et al, CID 2005) zeigte eine Inzidenz der Toxoplasmose-Infektion von 16%. Die Risikofaktoren für eine Infektion und Erkrankung waren ein seronegativer Spender, die Gabe von ATG, eine fortgeschrittenes Krankheitsstadium, fehlende Prophylaxe mit Trimethoprim-Sulfamethoxazol (TMP-SMZ) und eine Transplantation mit Nabelschnurblut.

Die hier vorgestellte Patientin hatte vor der Transplantation eine positive Serologie für Toxoplasmose, d.h. es handelt sich um eine Reaktivierung der Toxoplasmose. Weiterhin war eine Allergie gegen Cotrim (TMP-SMZ) bekannt, so dass die Patientin eine *Pneumocystis-carinii*-Prophylaxe mit Pentamidin-Inhalationen erhielt, welche keinen Schutz gegen eine Toxoplasmose darstellen. Bei Diagnosestellung erhielt sie als immunsuppressive Therapie Cyclosporin A (Serumspiegel von 150 ng/ml) sowie 10 mg Decortin. Es lag ein erheblicher zellulärer und humoraler Immundefekt mit einer CD-4-Lymphopenie (126/µl) und einem IgG von 411 mg/dl (N: 700-1600 mg/dl) vor.

Zusammenfassung:

Seropositive Patienten, welche keine adäquate Prophylaxe (TMP-SMZ) nach allogener Stammzelltransplantation erhalten, haben ein erhöhtes Risiko für eine Reaktivierung einer Toxoplasmose. Bei frühzeitiger Diagnose kann die Behandlung erfolgreich verlaufen. Mit Rezidiven nach Absetzen der Therapie bei anhaltender Immunsuppression muss gerechnet werden.

Literatur:

1. Martino R, Maertens J, Bretagne S, Rovira M, Deconinck E, Ullmann AJ, Held T, Cordonnier C. Toxoplasmosis after hematopoietic stem cell transplantation. Clin Infect Dis 31 (5): 1188-1195 (2000).
2. Martino R, Bretagne S, Einsele H, Maertens J, Ullmann AJ, Parody R, Schumacher U, Pautas C, Theunissen K, Schindel C, Munoz C, Margall N, Cordonnier C. Early Detection of toxoplasma infection by molecular monitoring of *Toxoplasma gondii* in peripheral blood samples after allogeneic stem cell transplantation. Clin Infect Dis 40 (1): 67-78 (2005).